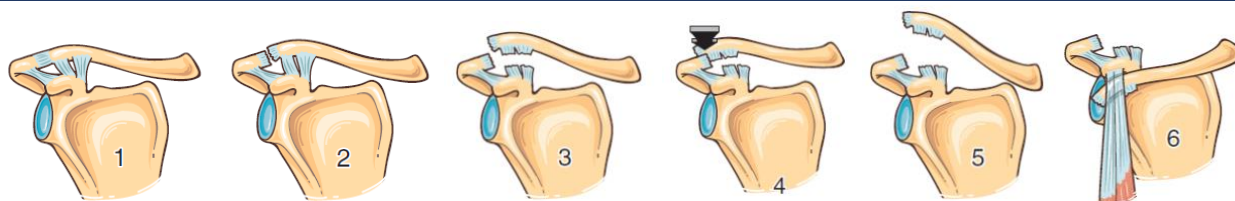


## Luxations acromio-claviculaires

Fréquentes, mécanisme direct.

### Classification (Rockwood)



### Imagerie → Radiographie

- ◆ Epaule face & profil
- ◆ Incidences acromio-claviculaires comparatives

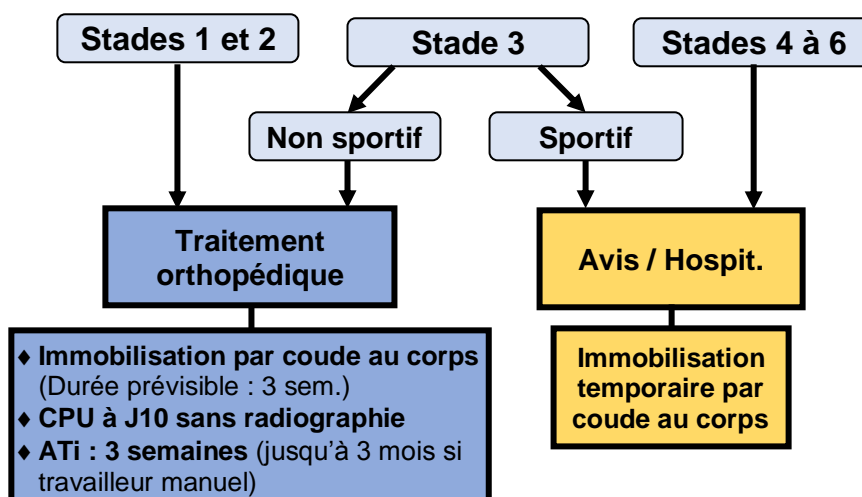
### Vérifier l'absence...

#### ❖ ... de lésions associées

- ◆ Lésions du rachis cervical
- ◆ Fracture du 1/3 latéral la clavicule
- ◆ Fracture des 1<sup>ères</sup> côtes
- ◆ Fracture scapulaire

#### ❖ ... de complications → Etirement du plexus brachial

### Prise en charge (hors complication)



### Information du patient

- ◆ Douleur importante pendant 2 à 3 mois
- ◆ Mobilisation immédiate
- ◆ Rééducation à débiter après le retrait de l'immobilisation
- ◆ Reprise d'une activité sportive après 3 à 6 mois
- ◆ Séquelles : atteinte dégénérative avec douleurs résiduelles ; déformation inesthétique