

sous AVK !!!

Hématome spontané du muscle psoas iliaque avec cruralgie déficitaire

Spontaneous Iliopsoas Hematoma with Femoral Nerve Palsy

M. Mihalcea-Danciu · L. Bejinariu · P. Bilbault

Reçu le 6 février 2015 ; accepté le 30 mars 2015
© SFMU et Lavoisier SAS 2015

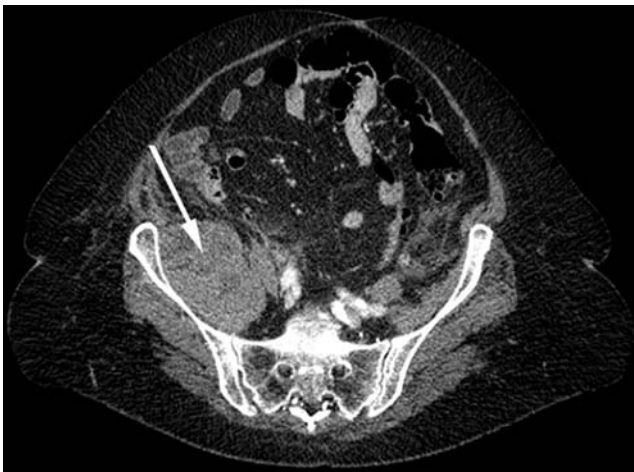
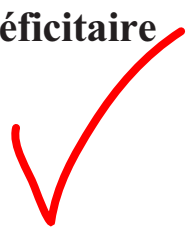

Fig. 1 Tomodensitométrie abdominopelvienne. Section transversale. Flèche : hématome du muscle iliaque droit

Une femme de 80 ans consulte aux urgences pour un déficit moteur isolé du membre inférieur droit installé depuis 24 h avec sensation d'engourdissement. Il n'y avait pas de notion de traumatisme récent. La patiente prenait du Fluindione suite à plusieurs embolies pulmonaires. L'examen neurologique retrouvait un **déficit moteur isolé du quadriceps** et des ischiojambiers droits coté 1/5, associé à une **atteinte de la sensibilité au niveau de la face antéro-interne de la cuisse**

droite. Le reste d'examen était normal. L'INR (*International Normalized Ratio*) était à 8,24. Le scanner abdominopelvien réalisé en urgence montrait un hématome du muscle iliaque droit, mesurant 60 mm d'épaisseur sans saignement actif décelé (Fig. 1). Cette pathologie est une entité rare dont l'incidence varie entre 0,6 % et 6,6 % [1]. Une **cruralgie déficitaire chez un patient sous anticoagulants, même sans traumatisme, doit faire évoquer au clinicien l'hématome du muscle psoas-iliaque et conduire à la réalisation d'un scanner en urgence**. Il n'existe pas de consensus concernant la prise en charge chirurgicale et/ou embolisation quand il existe un saignement actif. Notre patiente a bénéficié d'une **intervention chirurgicale** après l'antagonisation par concentré de complexes prothrombiniques et vitamine K, selon les recommandations actuelles [2], avec une bonne évolution.

Références

1. Parmer SS, Carpenter JP, Fairman RM, et al (2006) Femoral neuropathy following retroperitoneal hemorrhage: case series and review of the literature. *Ann Vasc Surg* 20:536–40
2. Tazarourte K, Riou B, Tremey B, et al (2014) Guideline-concordant administration of prothrombin complex concentrate and vitamin K is associated with decreased mortality in patients with severe bleeding under vitamin K antagonist treatment (EPAHK study). *Crit Care* 18:R81

M. Mihalcea-Danciu (✉) · L. Bejinariu · P. Bilbault
Service d'accueil des urgences, CHU de Strasbourg,
hôpital de HautePierre, 1 avenue Molière,
F-67098 Strasbourg, France
e-mail : mihalcea78@yahoo.com

P. Bilbault
EA 3072, FMTS, Faculté de médecine, université de Strasbourg,
4 rue Kirschleger, F-67000 Strasbourg